

결막염의 약물요법

저자 송영천
삼육대학교 약학과 교수
약학정보원 학술자문위원

개요

결막(conjunctiva)은 눈꺼풀의 내측, 흰자위를 덮고 있는 얇고 투명한 층으로 결막염(conjunctivitis)은 이 결막에 발적과 염증이 발생한 것을 의미한다. 일반적으로 서구에서는 red eye, pink eye라고 부르기도 한다. 결막염의 다른 증상은 눈의 소양감과 눈물 등이 있으며 때때로 속눈썹에 점착성 피막이 형성되기도 하며 결막염은 처음에는 한쪽에서 시작해서 대개 수 시간 내 양쪽 눈으로 발생하게 된다.

결막은 다음과 같은 몇 가지 원인에 의해 염증이 발생할 수 있다.

- 1) 세균 또는 바이러스에 의한 감염성 결막염
- 2) 화분이나 집먼지진드기와 같은 것에 의한 알러지성 결막염
- 3) 샴푸나 염소소독수 또는 속눈썹을 눈에 문지르는 행위 등에 의한 자극성 결막염

이번 호에는 결막염의 원인별 종류와 함께 흔하게 볼 수 있는 결막염의 치료약제에 대해 보도록 하겠다.

키워드

결막염, conjunctivitis, 감염성 결막염, 알러지성 결막염

1. 원인

눈물은 정상적인 경우 병원균을 사멸할 수 있는 단백질들과 항체들을 포함 하고 있어서 병원균이나 자극원을 씻어 주는 역할과 함께함으로써 눈을 보호한다. 유행성 결막염은 대부분 바이러스나 세균에 의해 발생하며 유행성 결막염의 특정 형태는 어린이들 사이에서 잘 퍼진다. 신생아는 산도를 통해서 세균에 의해 감염될 수 있으며 시력을 보존하기 위해서 지체 없이 치료되어야 한다.

알러지성 결막염(allergic conjunctivitis)은 화분이나 동물의 인설, 곰팡이 혹은 다양한 알러지 발생물질에 대한 반응으로 인한 결막의 염증으로 인해 발생한다. 눈을 자극하는 것들도 유행성 결막염을 일으킬 수 있는데 이러한 위험 요소로는 화학물질에 대한 노출, 흡연, 연속착용 렌즈와 같은 콘택트렌즈의 착용, 안구건조증 등이다. 안구건조증의 경우 눈을 적절하게 눈물로 피막을 형성할 수 없을 때 발생하게 되는데 그 원인으로는 열, 바람과 눈꺼풀의 장애 혹은 특정 면역질환 등이 있다.

1) 감염성 결막염

눈의 감염은 대부분 세균, 바이러스, 성 매개성 감염(sexually transmitted infections : STIs)이 원인이 되는데 세균성 감염의 경우 폐나 귀에 감염증을 유발하는 세균이 원인이 되며 바이러스의 경우 고열과 인후통을 야기하는 adenovirus가 일반적이다. 바이러스성 결막염은 수양성 분비물(watery discharge)을 유출 하며 반면에 세균성 결막염의 분비물은 농을 포함하고 있는 것이 특징이다. Eye swab은 감염원을 확인하는데 사용될 수 있다. 성 매개 감염의 경우 chlamydia나 gonorrhoea가 원인이 된다.

Neonatal conjunctivitis

신생아 결막염은 생후 28일 이전의 신생아에게 발생하는 결막염의 한 형태이다. 대부분의 신생아 결막염은 특별히 심각하지는 않으며 소수는 chlamydia나 gonorrhoea와 같은 성 매개 감염증을 가진 산모에게 출산한 아기에서 일부 발생할 수 있다. 이러한 감염증은 산모에게 증상을 야기하지 않을 수 있으므로 그들의 대부분은 감염된 것을 모를 수도 있을 수 있다. 성 매개 감염증(STI)을 가진 경우 감염이 치료되지 않고 남아 있다면 심각한 합병증의 가능성이 있게 되며 아기의 눈의 충혈되는 결막염 증상을 가진 경우 꼭 전문적인 치료가 필요함을 주지 할 필요가 있다.

감염의 확산

원인이 되는 감염원에 감염된 사람과 근접 접촉하는 경우 감염성 결막염에 걸릴 가능성이 많아진다. 그러므로 감염성 결막염에 걸린 사람과 접촉한 후에는 철저하게 손을 세척하는 것이 중요하다. 또한 감염성 결막염에 걸린 사람과 베게나 수건을 공유하는 것도 피해야 한다.

감염성 결막염의 고위험군은 다음과 같다.

- ① 고령자 또는 소아 : 소아는 학교에서 감염원에 노출될 가능성이 높기 때문이며 노인은 면역체계가 취약하기 때문이다.
- ② 최근에 감기와 같은 상기도 감염에 걸렸던 환자
- ③ 면역체계가 약해져서 감염에 취약하게 될 수 있는 당뇨병과 같은 질환자
- ④ Corticosteroids 투여 환자
- ⑤ 안검염(blepharitis : 눈다래끼) : 세균감염이 원인이고 결막염을 일으킬 수도 있다.
- ⑥ 사람이 많이 모인 장소에 있었던 사람

2) 알러지성 결막염

알러지성 결막염은 눈이 특정 알러지원에 접촉했을 때 비정상적인 면역반응을 야기해서 발생하게 된다. 알러지성 결막염은 원인 및 증세에 따라 4가지 형태로 구분하며 계절성 알러지성 결막염, 통년성 알러지성 결막염, 접촉성피부결막염, 거대 유두 결막염이다.

(1) 계절성과 통년성 결막염(Seasonal and perennial conjunctivitis)

대개 풀, 나무, 잡초의 꽃가루와 집먼지집진드기, 죽은 동물의 피부 조각 등이 원인이 된다. 이들 형태의 결막염은 천식이나 알러지성 비염과 같은 다른 알러지 질환을 가진 사람들에게 잘 발생한다.

(2) 접촉성피부결막염(Contact dermatitis conjunctivitis)

접촉성피부결막염은 안고용 점안제에 의해서 발생하기도 하고 화장품이나 화학물질등에 의해서도 야기할 수 있다.

(3) 거대 유두 결막염(Giant papillary conjunctivitis)

이것은 콘택트렌즈나 안과 수술시 봉합 또는 안과 수술 동안 맞추어진 눈의 인공보형물 등이 원인이 된다. 거대 유두 결막염은 하드 콘택트렌즈를 사용하는 사람들의 1%, 소프트 콘택트렌즈를 사용하는 사람의 1~5% 가까이 발병하는 것으로 평가되고 있다.

3) 자극성 결막염

자극성 결막염은 잠재적 원인이 광범위하다. 상대적으로 일반적인 원인으로 지목되는 것은 다음과 같다. 샴푸, 염소소독수(수영장), 결막을 문지르는 속눈썹, 흡연 또는 유독가스

2. 임상증상

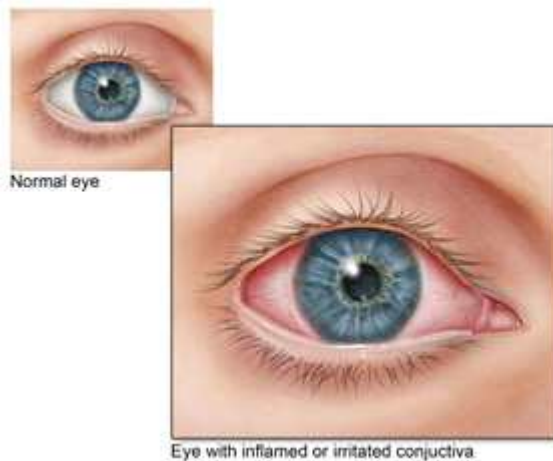
결막염의 증상들은 발병원인에 따라 다양하나 대개 2가지 주된 증상을 가지고 있다.

- 눈의 충혈(eye redness): 결막의 미세혈관의 염증과 확장으로 인함
- 분비물: 결막은 눈물을 생성하는 점액과 미세선을 생성하는 수 천개의 세포로 이루어져 있으며 염증은 더 많은 수분과 점액을 생성하게 한다.

처음에는 한쪽 눈에서 시작하지만 대개 수 시간 내 양쪽 눈으로 증상이 발생하게 된다.

이 증상들을 포함한 결막염의 일반적인 증상들은 다음과 같다.

- 시야흐림(Blurred vision)
- 눈꺼풀의 딱지(밤사이에 형성되며 대부분 세균에 의함)
- 안통
- 모래가 든 것 같은 이물감
- 눈물의 증가
- 눈의 가려움
- 충혈
- 광민감성



감염성 결막염의 증상

감염성 결막염인 경우 눈의 작열감이나 이물감이 있으며 속눈썹에 끈적이는 피막을 형성하는데 대개 아침에 일어났을 때 심해진다. 또한 귀 앞쪽에 있는 림프절이 확장하게 된다.

알러지성 결막염의 증상

알러지성 결막염은 눈에 가려움증이 있게 된다. 알러지성 결막염 증상의 형태는 알러지를 유발시키는 물질에 달려있는데 화분에 대한 알러지는 특정계절에 발생하며 봄에는 나무 꽃가루, 봄의 끝 또는 여름 초기에는 풀 꽃가루가, 초봄부터 늦은 가을까지 어느 때나 잡초 꽃가루가 알러지를 일으키게 한다. 이러한 알러지 유발 물질이 결막에 닿으면서 알러지 반응을 일으키는데 가려움증과 함께 눈물이 나며 눈이 붉어지고 결막에 부종이 발생하기도 한다.

꽃가루는 또한 재채기, 콧물, 코막힘과 같은 다른 증상의 원인이 되기도 할 수 있다. 집먼지 집진드기나 동물의 털에 대한 알러지는 통년성으로 발생하게 되는데 대개 양쪽 눈에 발생하며 아침에 증상이 악화되는 것을 확인할 수 있다. 일부 사람들은 점안액에 대해 알러지가 있을 수 있으며 이것은 접촉성피부결막염(contact dermatitis)으로 알려져 있으며 이것 역시 눈꺼풀에 발병해서 눈을 건조하고 아프게 한다.

콘택트렌즈 착용 시 흔히 나타나는 알러지로 거대 유두 결막염(giant papillary conjunctivitis)이 알려져 있으며 원인은 확실히 밝혀져 있지는 않으나 콘택트렌즈에 침착된 물질들에 대한 면역반응 및 물리적 자극에 의해 발생하는 것으로 알려져 있다. 증상의 진행은 느린 편이며 위 눈꺼풀 안쪽에 작은 점이 나타나게 된다. 이런 형태의 결막염은 합병증의 위험이 높은 편이므로 가능한 빨리 전문의 진료를 받아야 한다. 대부분의 결막염은 걱정할 이유가 없으나 안통이 있거나 광과민성, 시야장애, 눈의 심한 충혈이 있을 경우 전문의 진료를 권장하는 것이 좋다.

다른 질환

대부분의 경우 결막염 증상은 별다른 의학적 조치 없이 1~2주내 사라지게 된다. 일부 경우에 있어서 2주 이상 진행될 수 있는데 지속성 감염성 결막염으로 알려져 있다. 만일 중증의 통증, 시야 혼탁, 광과민증과 같은 일상적이지 아니한 증상을 보인다면 중증 결막염을 의미 할 수 있다. 만일 이러한 증상 중 어떤 것이라도 가지고 있다면 즉시 전문의 치료를 받아야 한다. 또한 다른 중증 질환에는 다음과 같은 것들이 있을 수도 있으므로 감별이 필요하다.

- 급성녹내장(acute glaucoma) : 안압 향진을 야기하는 녹내장의 드문 형태이다.
- 각막염(keratitis) : 눈의 전면부에 있는 층인 각막(cornea)의 염증으로 종창과 함께 아물지 않는 상처를 일으킨다.
- 홍채염(iritis) : 안구를 형성하는 3개 층 가운데 중간막을 포도막이라고 하며 앞쪽 부분인 홍채에 생긴 염증을 말하며 전포도막염이라고도 한다.(눈의 중간층의 염증) 눈의 통증과 함께 두통, 눈물 흘림이 있게 된다.
- 신생아 결막염 : 신생아가 감염성 결막염인 것으로 추정되면 치료를 위해 안과진료를 권고하는 것이 우선이다.

3. 진단

결막염과 관련해서 증상의 관찰과 함께 검사를 통해 진단 할 수 있다. 감염성 결막염의 증상은 눈부위가 끈적거리거나 충혈 또는 눈물이 있을 수 있다. 그러나 감염성 결막염은 때때로 치료 방법이 다른 형태의 결막염과 혼동되기도 한다.

Swab test

만일 결막염이 치료에 반응하지 않거나 치료방법을 결정할 수 없다면 swab test와 같은 추가적인 검사를

할 수 있다. Swab은 면봉과 유사하게 생겼으며 감염된 눈으로부터 소량의 점액 샘플을 채집할 수 있으며 검사 결과를 통해 결막염의 원인을 파악한다.

4. 치료

결막염일 경우 권장되는 치료는 그 원인에 따라 달라지게 된다.

1) 감염성 결막염

세균에 의한 유행성 결막염을 치료하기 위해서는 항생제를 사용해야 하며 바이러스성 유행성 결막염은 항생제 없이 치유될 수 있으며 경도의 steroid 안약이 눈의 불편감을 편하게 해줄 수 있다.

자가관리

가정에서 감염성 결막염을 관리하는 방법은 대개는 증상을 완화하는 것으로 몇가지 방법이 있다.

- 만일 콘택트렌즈를 착용하는 사람은 감염증상이 해소될 때 까지 렌즈를 착용하지 않는 것이 좋다. 감염이 해소된 이후에도 재감염의 위험성이 있기 때문에 오래된 렌즈는 재사용하지 않는 것이 좋다. 감염 후에는 항상 새로운 렌즈 사용과 함께 세정액이나 용기도 새로운 것을 사용해야 한다.
- 인공눈물을 사용한다 : 인공눈물은 눈의 통증이나 끈적거림을 해소 할 수 있다.
- 눈꺼풀과 속눈썹의 끈적거리는 분비물을 깨끗한 물에 적신 면봉으로 닦아낸다.
- 손을 자주 씻는다 : 감염의 전파를 차단하기 위해서는 손을 씻어야 하며 특히 눈을 만진 뒤에는 자주 손을 씻는 것이 좋다.

항균제

감염성 결막염은 대개 저절로 낫고 또한 치료되지 않은 결막염의 위험이 매우 낮기 때문에 대부분의 경우 항균제를 처방하지는 않는다. 그러나 감염이 심해지거나 2주 이상 지속된다면 항균제의 투여가 필요하다. 세균이 원인인 감염성 결막염의 경우 chloramphenicol이나 fusidic acid, erythromycin 등이 처방되는 대표적인 항균제이다. Quinolone계 항균제도 추천되기는 하나 가격 등의 문제로 1차로 선택되지는 않는다.

① Chloramphenicol

Chloramphenicol은 대개 1차 선택약으로 점안액의 형태가 사용이 가능하다. 국내에서는 전문의약품으로 되어 있다. 최선의 결과를 얻기 위해서는 주의 깊게 사용 할 수 있도록 용량, 용법, 사용시간과 관련 된 철저한 약사의 투약지도를 해야 하며 적절한 사용에 관한 복약지시서를 제공해 줄 필요가 있다. 국내허가사항에는 임신, 수유부 및 신생아 및 6개월 미만 영아는 금기로 되어 있다.

② Fusidic acid

Fusidic acid는 chloramphenicol이 용이하지 않을 경우 사용할 수 있는데 자주 사용될 필요가 없기 때문에 소아나 노인에게 적합하다. 임신 3기의 여성은 금기로 되어 있다. 이 약제 역시 점안액의 형태로 시판되고 있으며 적절한 복약지도에 따라 사용되어야 한다.

- 예) 후시딘 시럽(동화), 전문
신속스 점안액(엔터팜), 전문

③ Erythromycin

예) 안연고(태준) 전문

부작용

Chloramphenicol 점안액의 경우 약간의 시야혼탁이 있을 수 있으며 사용 시 기계조작이나 운전은 피해야 하며 Chloramphenicol이나 fusidic acid 점안액은 모두 오래 지속되는 것은 아니나 눈의 약간의 따가움이나 작열감을 느낄 수 있다.

감염성 결막염의 추가적인 치료

중증의 증상이 있을 경우와 성매개 감염증이 있을 경우 전문의 진료가 필요 하며 특히 성매개 감염의 경우 증상이 수개월이 지속 될 수도 있다.

Virus성 결막염의 경우 전염력이 높으며 소아의 경우 일반적으로 완치될 때까지 등교를 자제한다. 증상 완화를 위해 냉찜질이 도움이 될 수 있다.

2) 알러지성 결막염

보통 환자가 가지고 있는 알러지 증상에 따라 치료가 이루어져야 하며 4가지 형태로 구분된다. 원인이 무엇 이든 간에 알러지성 결막염은 알러지가 치료될 때 개선 될 수 있으며 자가관리로 증상이 잘 개선된다.

자가관리

알러지성 결막염이 있는 경우 가정에서 지켜야할 지침은 다음과 같다.

- 콘택트 렌즈를 착용하는 사람은 결막염 증상이 해소 될 때까지 착용하지 않는다.
- 눈이 가렵더라도 눈을 비비지 않아야 하며 눈을 비비게 되면 증상이 점점 더 악화된다.
- 눈위에 냉찜질을 하는 것이 도움이 된다. 보통 깨끗한 수건을 찬물로 적시어 눈을 냉찜질한다.
- 알러지원의 접촉을 피한다.

약물요법

① 계절성, 통년성 알러지성 결막염

이 경우 사용되는 약제의 종류는 다음과 같다.

• Antihistamines

만일 알러지성 결막염 증상을 빨리 진정시키기 위해서는 항히스타민제를 적절히 사용하는 것이 좋는데 항 히스타민제는 histamine 작용을 차단하여 증상을 개선시키며 알러지 반응에 의한 증상을 예방하는데도 사용 될 수 있다.

알러지성 결막염에 사용되는 항히스타민제에는 다음과 같은 것들이 있다.

성분명	대표적 상품명	회사	전/일
Azelastine	아이젠펙점안액(4세 이상 사용)	국제	전문
	아젠펙정(경구)(6세 이하 금기)	부광	전문

Ketotifen (3세 이상에 사용)	자디텐점안액	알콘	일반
	자디텐정, 시럽 (경구)	한국노바티스	전문
Olopatadine	파타놀점안액0.1%	한국노바티스	전문

국내에서는 시판되어 있지는 않으나 emedastine (3세 이상에 사용), antazoline with xylometazoline (소아에게 사용을 권장하지 않음)이 사용 될 수 있다. 임신수유부의 경우 경구제에 비해 위험성은 낮으나 자료가 충분치 않아 항히스타민제 안약의 경우도 신중히 사용해야 한다.

기타 경구용 항히스타민제

1일 1회 사용하는 제제가 추천되며 가능하다면 임신, 수유부는 경구용 항히스타민제는 사용하지 않는다.

- cetirizine
- fexofenadine
- loratadine

2세대 항히스타민제의 경우 졸음의 부작용이 없지만 여전히 진정작용이 있을 수 있으며 항히스타민제를 복용 중 음주하거나 고용량 복용 할 경우 더 심해 질 수 있다.

• 비만세포안정화제(Mast cell stabilisers)

비만세포안정화제는 항히스타민제와 달리 빠른 증상 개선을 보이지 않으나 장기 증상 조절에 도움이 되는 특징이 있다. 이 계열의 약제들은 다음과 같은 약제들이 있으며 점안액의 형태로 투여 될 수 있다.

- sodium cromoglicate 점안액
클레신 점안액 4% (한림) 일반
- nedocromil sodium 점안액 (국내 미시판)
- lodoxamide 점안액 (국내 미시판)

• Corticosteroids

만일 알러지 증상이 특별히 심해지게 되면 cream이나 gel, ointment 형태의 국소용 corticosteroid를 단기간 사용 할 수 있으며 사용상 주의가 필요 하다.

국내에서 사용 가능한 Steroid 점안액의 종류는 다음과 같다.

성분명	대표적 상품명	회사	전/일
Fluorometholone	플루메토론 점안액	태준	전문
	오큐메토론 점안액	삼일	
Loteprednol	로테맥스 점안현탁액0.5%	바슈롬싸우스아시아인크	
	로테프로 점안현탁액 0.5%	한림	
Dexamethasone	덱사겔 점안겔	바슈롬싸우스아시아인크	
Prednisolone	옵티론 점안액	종근당	
Prednisolone acetate	프레드포르테 점안액	한국엘러간	
Rimexolone	벅솔 1%점안액	한국알콘	

② 거대 유두 결막염(Giant papillary conjunctivitis)

거대 유두 결막염은 대개 콘택트렌즈에 의해 발생하는 증상은 렌즈 착용 중단하면 해소된다, 위 안검 안쪽

에 점들이 형성되어 약간 오래 지속될 수 있다. 최근 수술의 결과로서 거대 유두 결막염이 발생 한 경우 즉시 안과전문의를 방문해야 하며 세심한 치료와 모니터링이 필요하다.

3) 자극성 결막염 (Irritant conjunctivitis)

만일 표백제나 산과 같은 유해물질에 노출된 것이 아니라면 대부분의 자극성 결막염은 치료가 필요하지 않고 원인이 되는 자극원을 제거하면 해소 된다. 그러나 유해물질에 노출된 경우 응급치료가 필요하며 saline 액으로 눈을 관류 할 수 있는 병원으로 입원해야 한다.

4. 합병증

결막염 특히 알러지성 결막염은 성가신 질병 중의 하나이다. 그러나 대부분의 결막염은 심각한 생명의 위험을 주지는 않는다. 결막염의 합병증은 드문 편이지만 중증의 알러지성 결막염으로 인해 눈에 상처를 일으킬 수도 있고 감염성 결막염의 경우 감염이 신체의 다른 부위로 번져서 더 심각한 2차 감염을 유발 시킬 수도 있다.(예 뇌수막염) 특히 chlamydia와 같은 성 매개성 감염에 의한 경우라면 적어도 수개월은 지속되게 된다. 세균에 의한 감염성 결막염은 다수의 합병증을 야기 할 수 있는데 임신 37주 이전에 태어난 미숙아에게 문제가 될 수 있다. 가능한 감염 합병증에는 뇌수막염(meningitis), 봉와직염(cellulitis), 패혈증(septicaemia), 중이염(otitis media)과 같은 것들이 있다.

신생아 결막염

생후 28일까지의 신생아는 감염성 결막염이 중증으로 급격히 진행 될 수 있다. 만일 적절하게 치료하지 않으면 영구적인 시력 손상이 있을 수 있다. 만일 신생아가 감염성 결막염에 걸린 것으로 확인되면 즉시 전문의 진찰을 권유하고 주의 깊게 관찰해야 한다. 감염성 결막의 합병증은 드문 편이고 대부분 완전 회복이 가능하다. Chlamydia에 의해 감염성 결막염이 발생 한 후, 5명의 아기 중 약 1명의 아기가 폐렴에 걸릴 수 있다. 이것은 어린 아이에게는 잠재적인 생명을 위협할 수 있는 질환이며 병원치료가 필요한 질환이다.

알러지성 결막염

꽃가루나 집먼지집진드기 등에 의한 알러지로 야기된 결막염은 심각한 합병증의 가능성은 적은 편이다. 그러나 증상이 반복적으로 재발하여 환자를 괴롭게 할 수 있다. 예를 들어 꽃가루에 의한 결막염은 봄이나 해당 계절에 증상을 촉발하지 않고 야외 활동을 하기가 어렵게 하며 또한 알러지성 결막염은 일상 생활에 지장을 주어 업무나 학교 활동에 집중하기가 어렵게 하기도 한다. 이와 같이 이 질환은 장기적인 건강문제를 야기하지는 않지만 삶의 질에 영향을 주게 된다.

점상피각막염(Punctate epithelial keratitis)

결막염의 일부는 눈의 검은자위를 덮고 있는 각막에 염증을 야기하는데 각막의 부종과 함께 충혈, 시력감소, 광과민성 등이 발생하게 된다. 때때로 각막궤양이 발생할 수도 있으며 영구적인 시력 손상이 올 수도 있다. 만일 일반적이지 않은 증상을 경험하게 되면 병원진료를 권유해야 한다.

4. 결막염의 예방

위생관리는 결막염의 확산 예방을 도울 수 있다. 이러한 위생관리 활동에는 다음과 같은 것들이 있다.

- ① 손을 자주 씻는다.
- ② 눈에서 손을 멀리 한다.
- ③ 배게잇을 자주 교환한다.
- ④ 콘택트렌즈를 깨끗하게 다룬다.
- ⑤ 수건이나 손수건을 공유하지 않는다.
- ⑥ 눈 화장품을 공유하지 않고 정기적으로 교체한다.



약사 Point

대개의 결막염은 증상이 2주 이내 소실되기 때문에 치료가 필요하지 않을 수 있다. 만일 치료가 필요하다면 원인에 따라 다르게 이루어져야 한다. 중증의 경우 항생제 점안액이 감염을 해소하기 위해 사용될 수 있다. 자극성 결막염은 원인이 되는 자극원을 제거하면 바로 해소될 수 있으며 알러지성 결막염은 알러지를 유발하는 물질을 피하는 것과 동시에 대개 항히스타민제와 같은 항 알러지 약물로 치료될 수 있다. 증상이 해소될 때까지 콘택트렌즈 착용은 금하는 것이 좋으며 눈꺼풀이나 속눈썹에 끈적이는 층(눈곱)이 생성되는 경우 위생 면봉과 멸균수로 세척 할 수 있다.

손은 자주 씻어야 하며 베게나 수건은 2인 이상이 같이 사용하지 않는 것이 전염을 예방 할 수 있다. 결막염으로 안통이 있거나 광과민성이 있는 경우(photophobia), 시야 장애 또는 눈의 충혈이 심해지거나 신생아 결막염의 경우 즉시 병원을 방문해야 한다.

■ 참고문헌 ■

Mary Anne Koda-Kimle : Applied Therapeutics 9thEd

NHS choices <https://www.nhs.uk/conditions/conjunctivitis/symptoms/>

Pubmed Health <https://www.ncbi.nlm.nih.gov/pubmedhealth/PMH0072497/>

The Merck Manual 18th ed

한국임상약학회, 2015, 약물치료학 part 3, 조윤커뮤니케이션

